

ŽIVOT ZA ŽIVOT

**Bc. Jana Fraňková, Dis.
Bc. Zdenka Mrázková**



POROVNÁNÍ SE SVĚTEM

- nejstarší dítě má dnes 24 let, chlapec ze Stuttgartu, matka ve 33 letech ve 28tt. upadla do komatu, za 80 dní narozen císařským řezem
- 1992 matka po dopravní nehodě ve 14tt., po 5 týdnech dítě zemřelo na infekci matky
- 2014 v Kanadě ve 28tt., narozen syn matce s mozkovou smrtí, žije dodnes
- 26 letá žena po astmatickém záchvatu ve 25tt., syn narozen v 31tt.
- 21 letá žena po CMP v 9tt., porod zdravých dvojčat
- 31 letá žena v Maďarsku v 15tt., po 84 dnech porod syna ve 27tt., zdráv, po porodu byly darovány její orgány

KAZUISTIKA

Žena, 27 let

16. týden gravidity

OA: epilepsie při arteriovenózní malformaci
v roce 2016 ošetřena gama-nožem

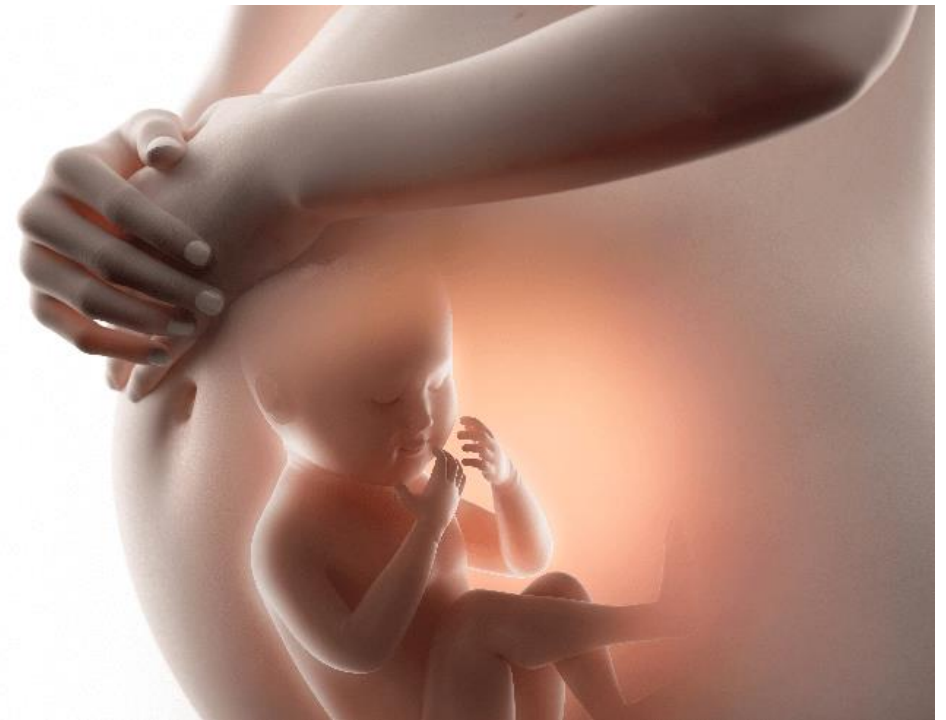21.4.2019 nalezena v ranních hodinách manželem v
bezvědomí

Zaintubovaná a letecky transportovaná na oddělení
urgentního příjmu Fakultní nemocnice Brno

Diagnostikováno intrakraniální objemné krvácení
temporálně vlevo – infaustní prognóza

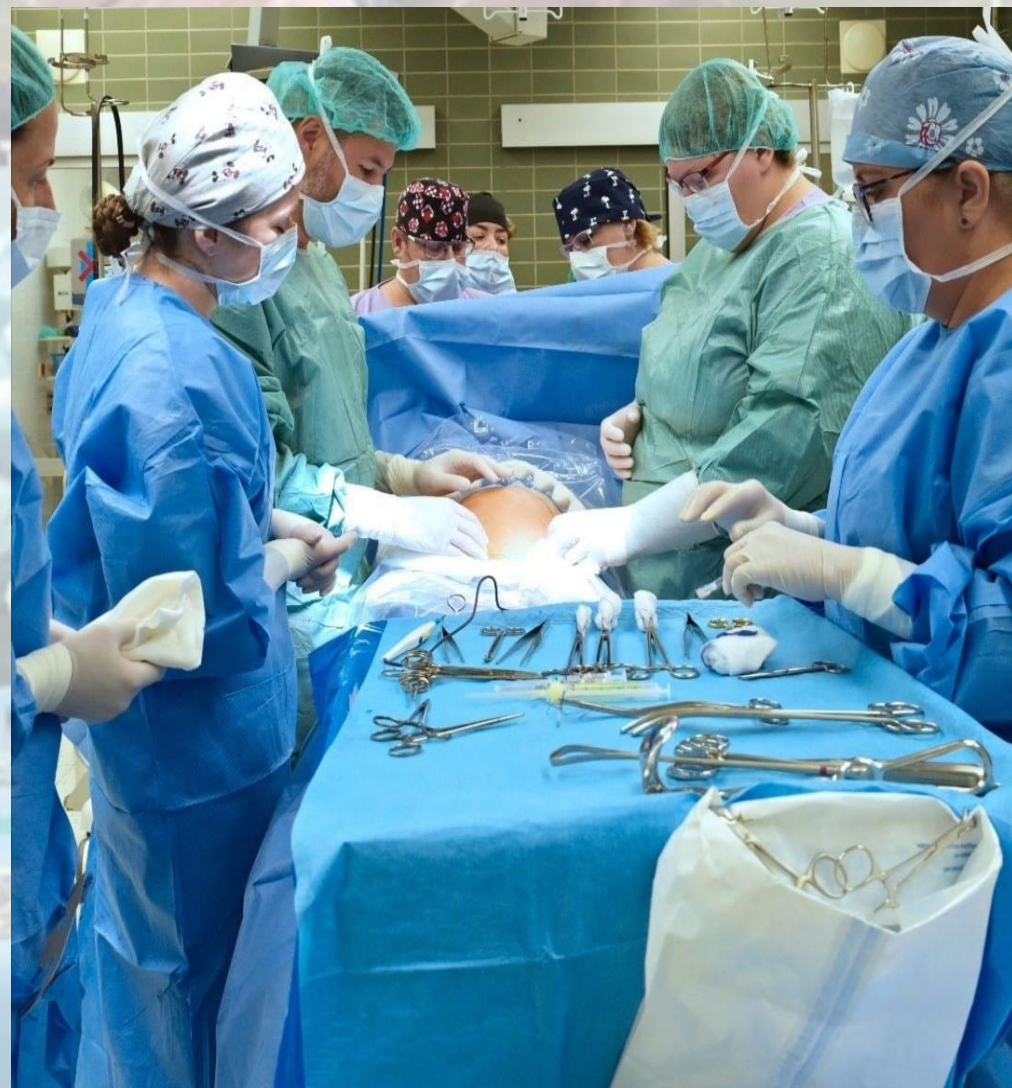KAZUISTIKA

- **26.4. potvrzena smrt mozku-BAEP**
- **Oběhová nestabilita**
- **Pokračujeme v péči o vitální plod**
- **Denně USG kontrola plodu, později kardiokografie**

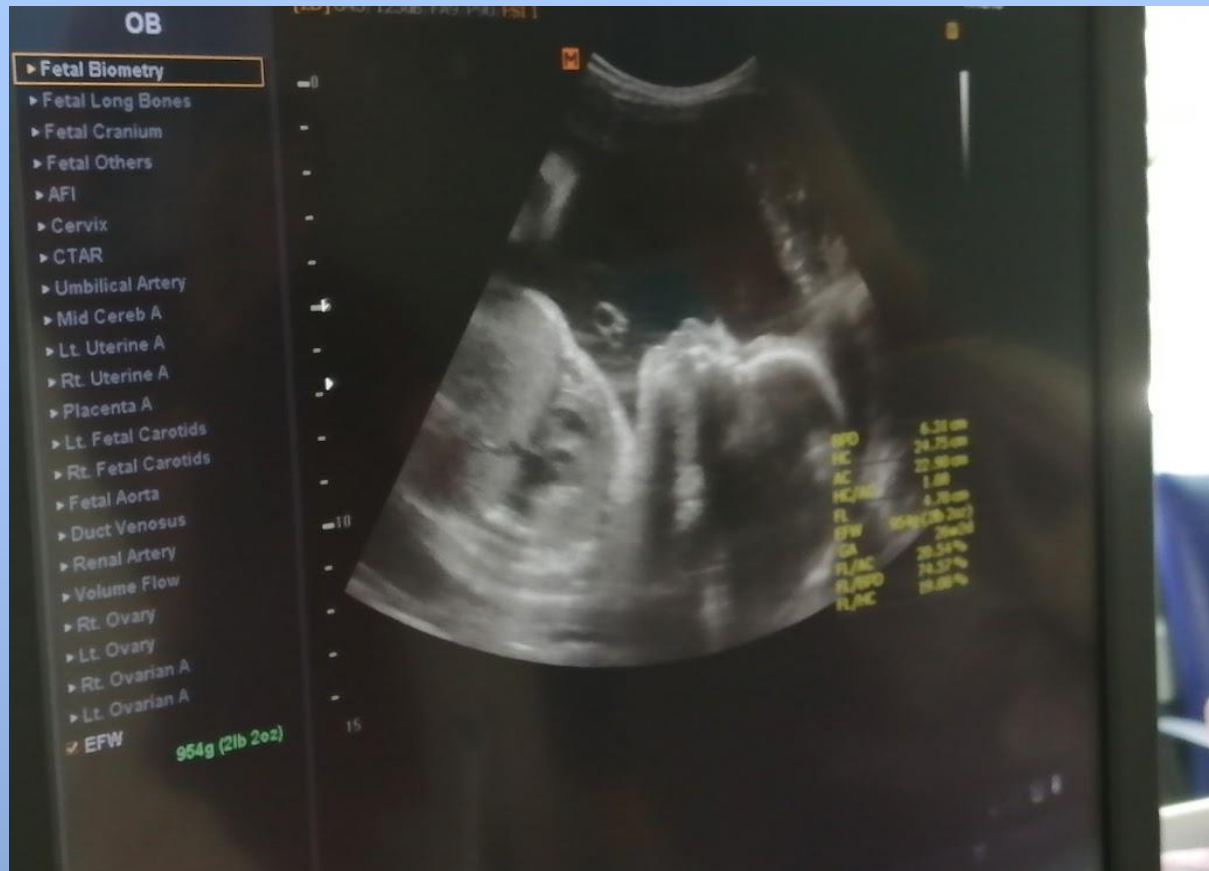

KAZUISTIKA

- Unikátní případ
- Jediněčný pro ČR
- Do roku 2010 dokumentováno cca 30 případů na světě
- Podařilo se i přes mozkovou smrt darovat život dítěti
- Doba hospitalizace 117. dní



DŮLEŽITÁ MEDIKACE



- Pacientka na podpoře katecholaminů, z počátku na noradrenalinu, později dopaminu
- Substituce hormonální
- Maturace fetálních plic plodu 12.6. a 15.7. Diprophosem
- Diabetes insipidus – korekce Minirinem
- Kanylace v. femoralis



SPECIFIKA



**Multidisciplinární
vysoce
specializovaná
péče**



**V graviditě
dochází k
významným
fyziologickým
změnám**



Vývoj plodu



**Schopnost
žít mimo
dělohu-
24.gestační
týden**



**Před
24.týdnem
20-30%
šance na
přežití**



**Mezi 24.-28.týdnem
šance přežití 80% s 10%
pravděpodobností
neurologických
komplikací**

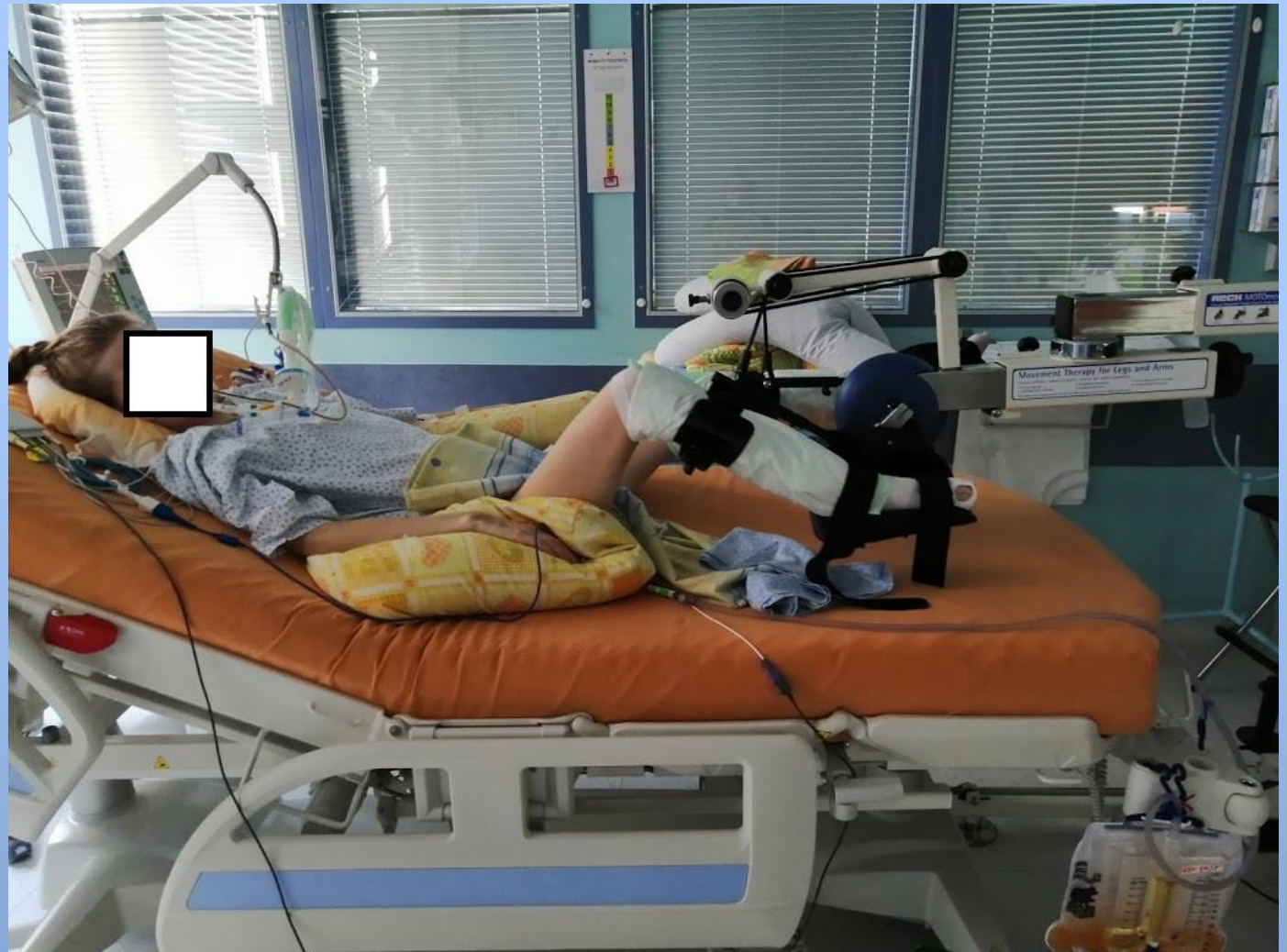

**Po 32.týdnu 98% šance
přežití s méně než 2%
pravděpodobností
neurologických
komplikací**

**(MUDr. Jan Votava, ÚVN,
Brain injury v graviditě)**

FYZIOTERAPIE

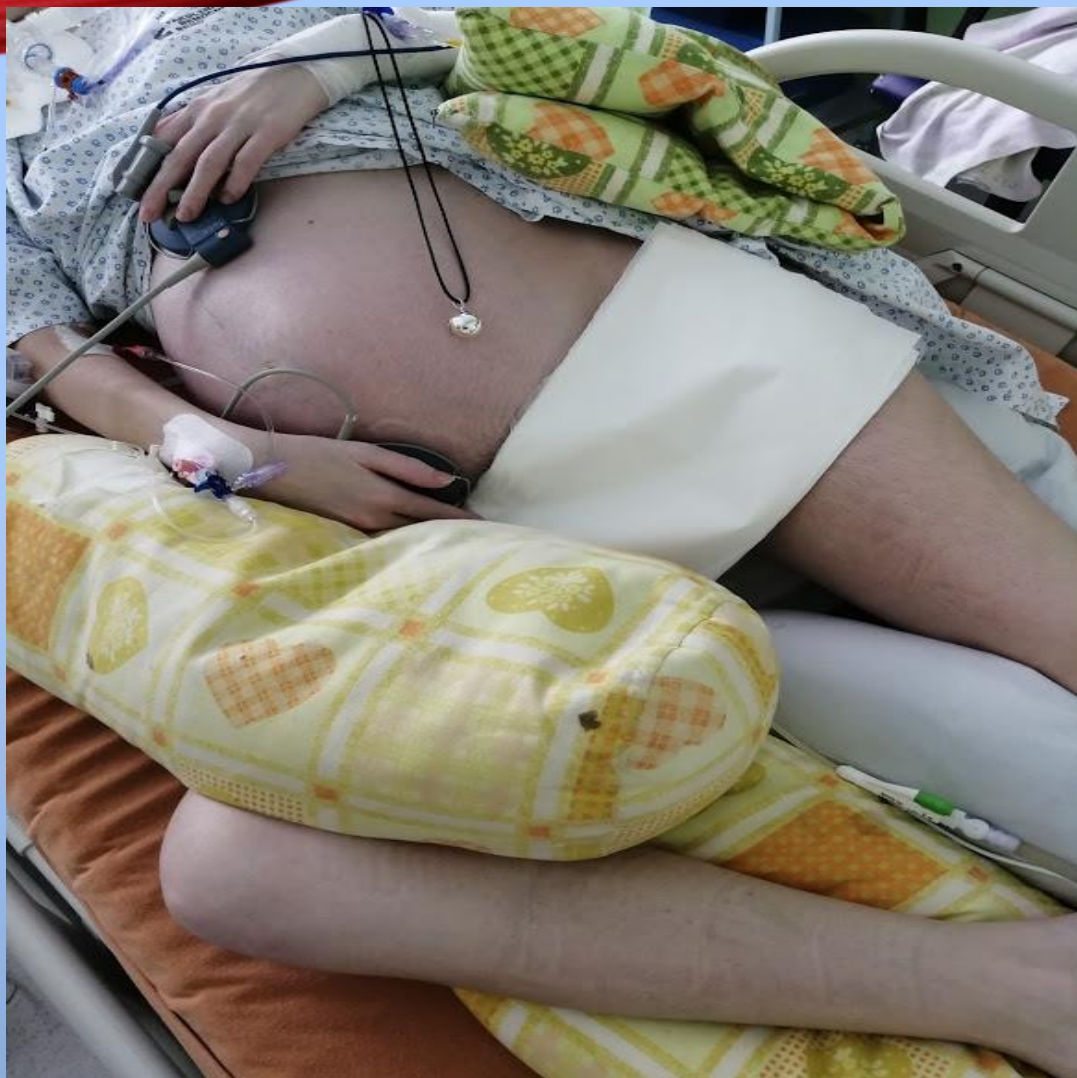- Motomed k prokrvení fetoplacentárního oběhu
- Podpora peristaltiky
- V pokročilejší fázi těhotenství polohování pacientky pouze na boky, na zádech útlak dolní duté žíly



KAZUISTIKA

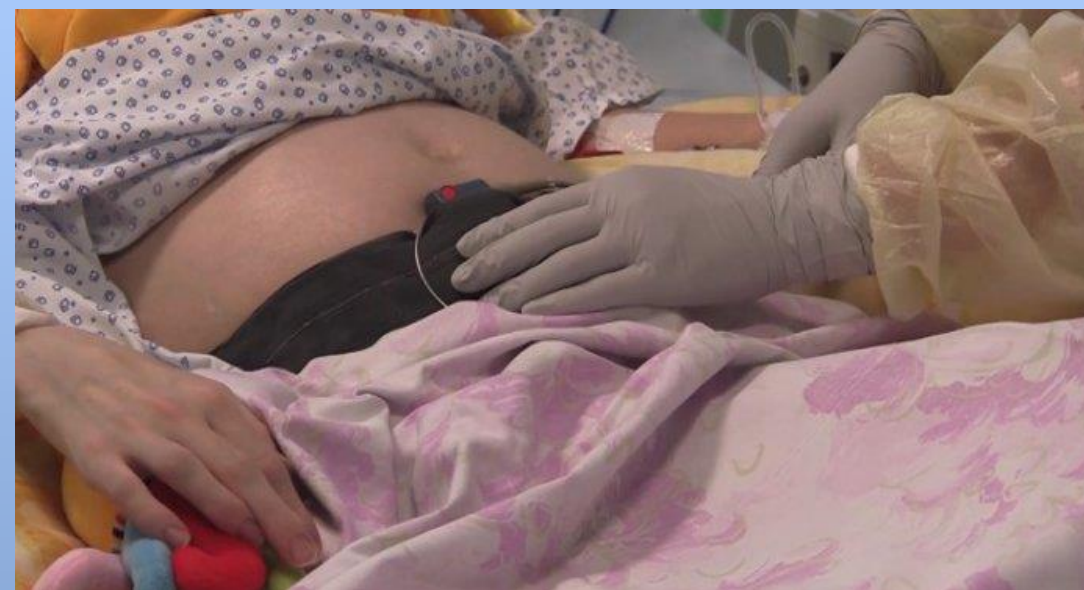- Péče o pacientku a nenarozené dítě byla zcela výjimečná hlavně svojí emocionální nástavbou
- Práce byla náročná psychicky
- Délka hospitalizace
- Mladá žena, těhotná
- Péče o plod
- Denní kontakt a podpora rodiny
- Všichni jsme doufali v dobrý konec





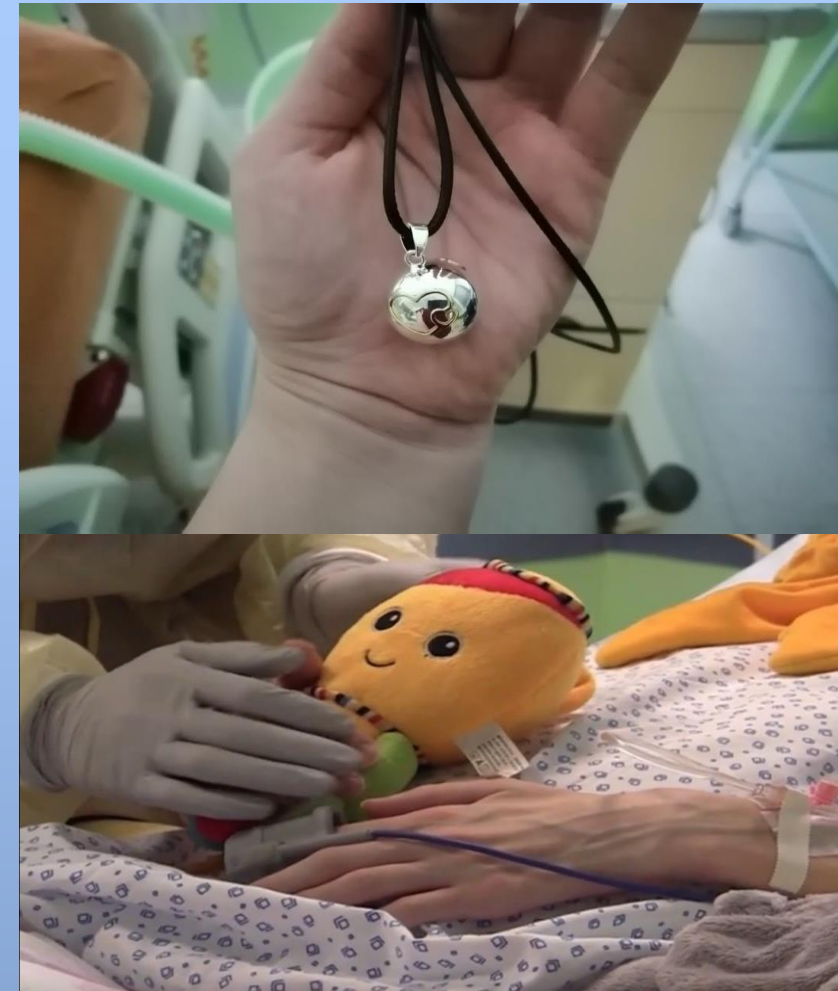
KARDIOTOKOGRAFIE

- 2x denně snímání plodu, současný záznam fetální srdeční frekvence a děložních stahů
- Proškolení od porodních asistentek



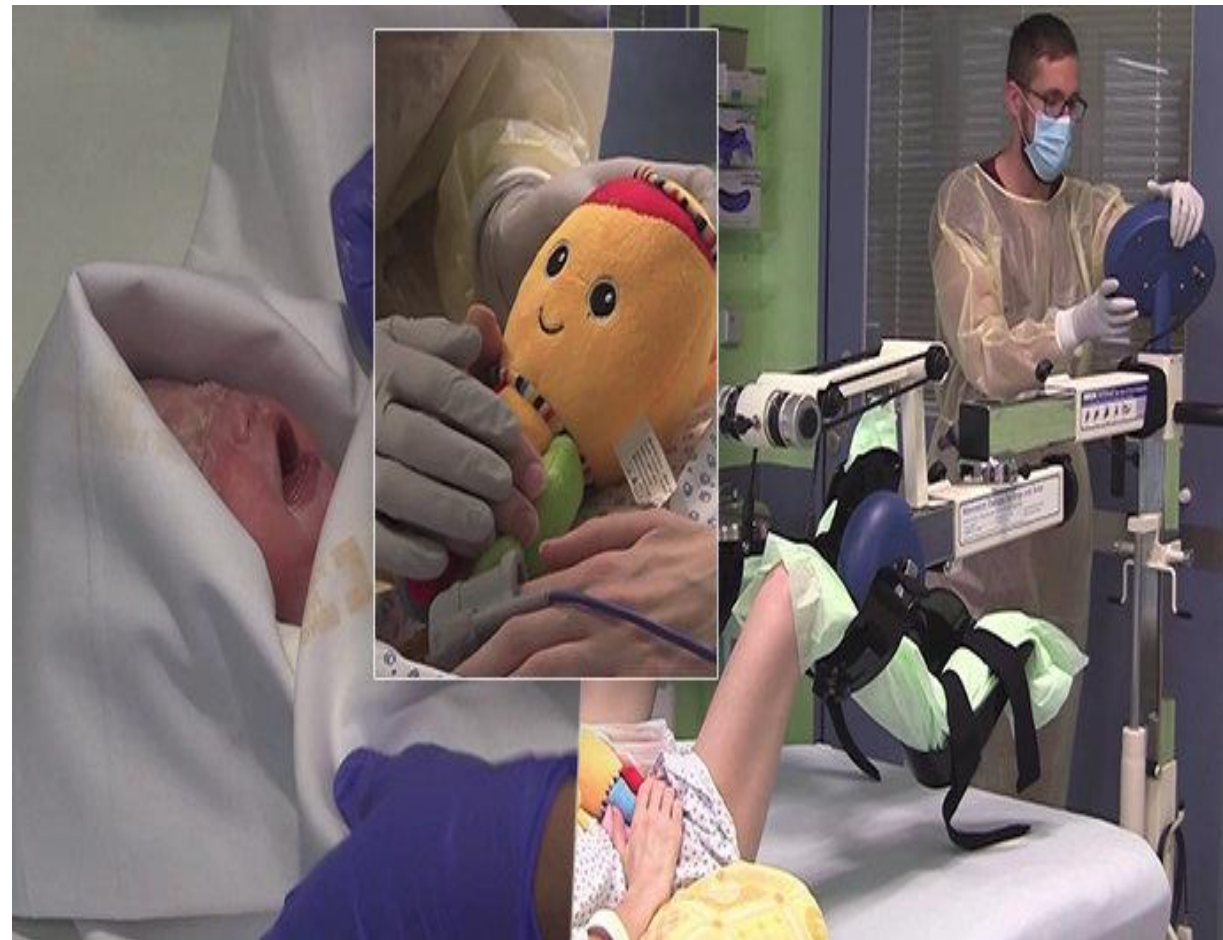
BAZÁLNÍ STIMULACE

- Prvky bazální stimulace, především pro plod
- Muzikoterapie – pouštění hudby, speciální muzika pro plod, hrací hračky
- Rodina četla pohádky
- Masáž břicha
- Těhotenská rolnička – vydává harmonizující zvuk, nyní má rolničku u sebe dítě



KAZUISTIKA

- **15. 8. 2019** ukončena gravidita císařským řezem
- 10:10 vybaven plod ženského pohlaví
- 2130g/42 cm
- Apgar score 10/10/10
- Pacientce po S.C. provedeno CT angio
- Prohloubená hypodenzita tkáně mozku, zaniklé subarachnoidální prostory
- Odejmuta orgánová podpora, **14:20** exitus letalis



ODMĚNOU NÁM BYL NOVÝ ŽIVOT

- Tatínek má dítě v péči
- Spolu se svoji sestrou, která přešla z kojení své dcery na kojení neteře



PODPORUJEME NAŠE PACIENTY



A cityscape at sunset. The sky is filled with vibrant, colorful clouds in shades of orange, red, and purple. In the foreground, a tall, modern building with many lit windows stands prominently. Other buildings and trees are visible in the background, silhouetted against the bright sky. The overall scene is a beautiful urban landscape during the golden hour.

DĚKUJEME ZA VAŠI POZORNOST