

Co přinesly nové blokády na trupu  
aneb  
„Vyfukováním kouře pod hladinu vody zlato nevzniká.“

*David Doležal*



***Klinika anesteziologie, resuscitace a intenzivní medicíny  
Univerzita Karlova v Praze, Lékařská fakulta v Hradci Králové,  
Fakultní nemocnice Hradec Králové  
Sonoakademie z.ú.***



## Konflikt zájmů



Photo of Oscar Wilde taken in  
1882 by American photographer  
Napoleon Sarony

# Nové blokády trupu? Jaký je stav?



# Nové blokády trupu? Jaký je stav?

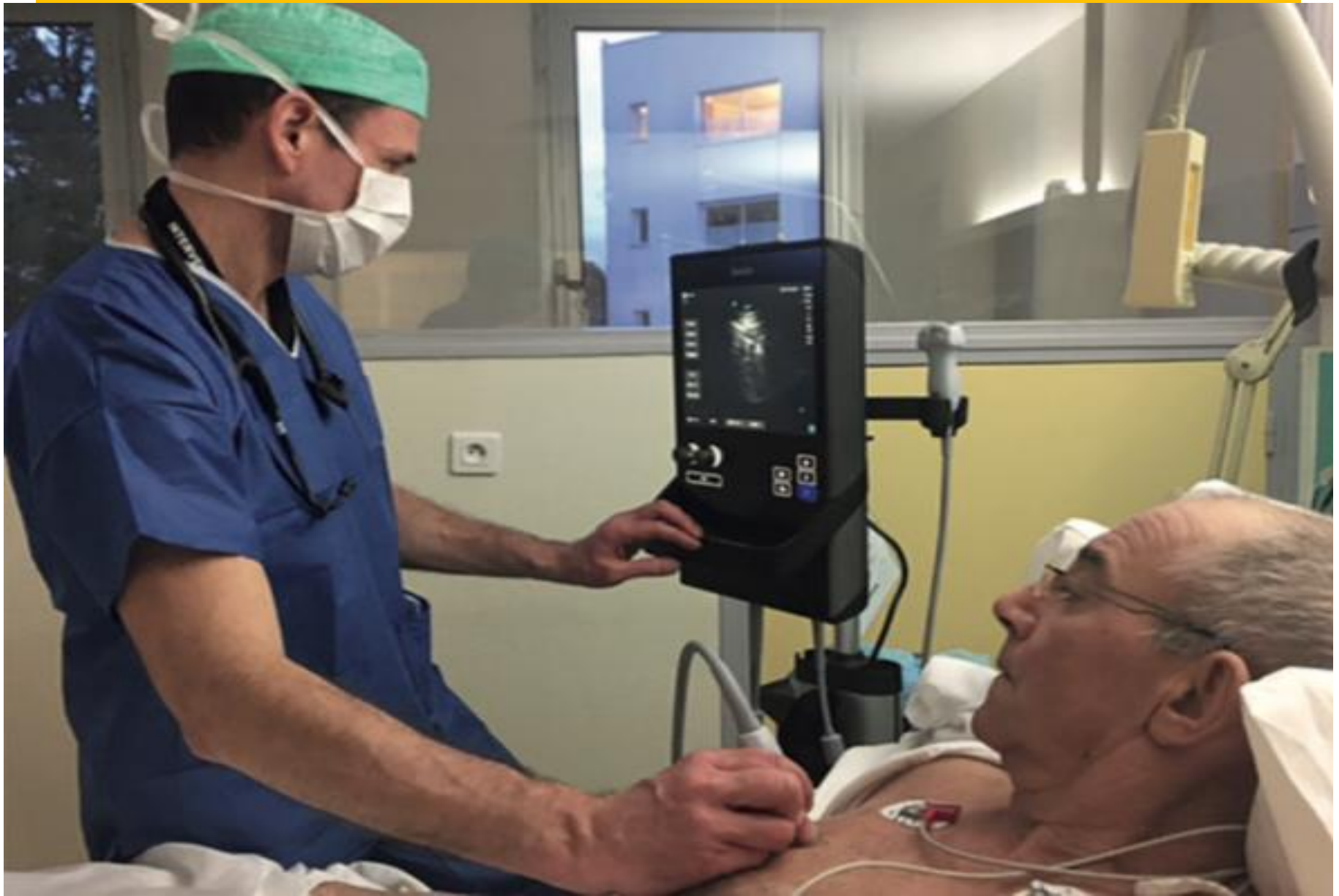- Spousta nových blokád na hrudníku
- Spousta nových blokád na břiše
- Spousta nadšení
- Spousta otázek
- Málo dobrých dat
- Málo dlouhodobých zkušeností
- Velmi málo dobrých odpovědí

# Proč?

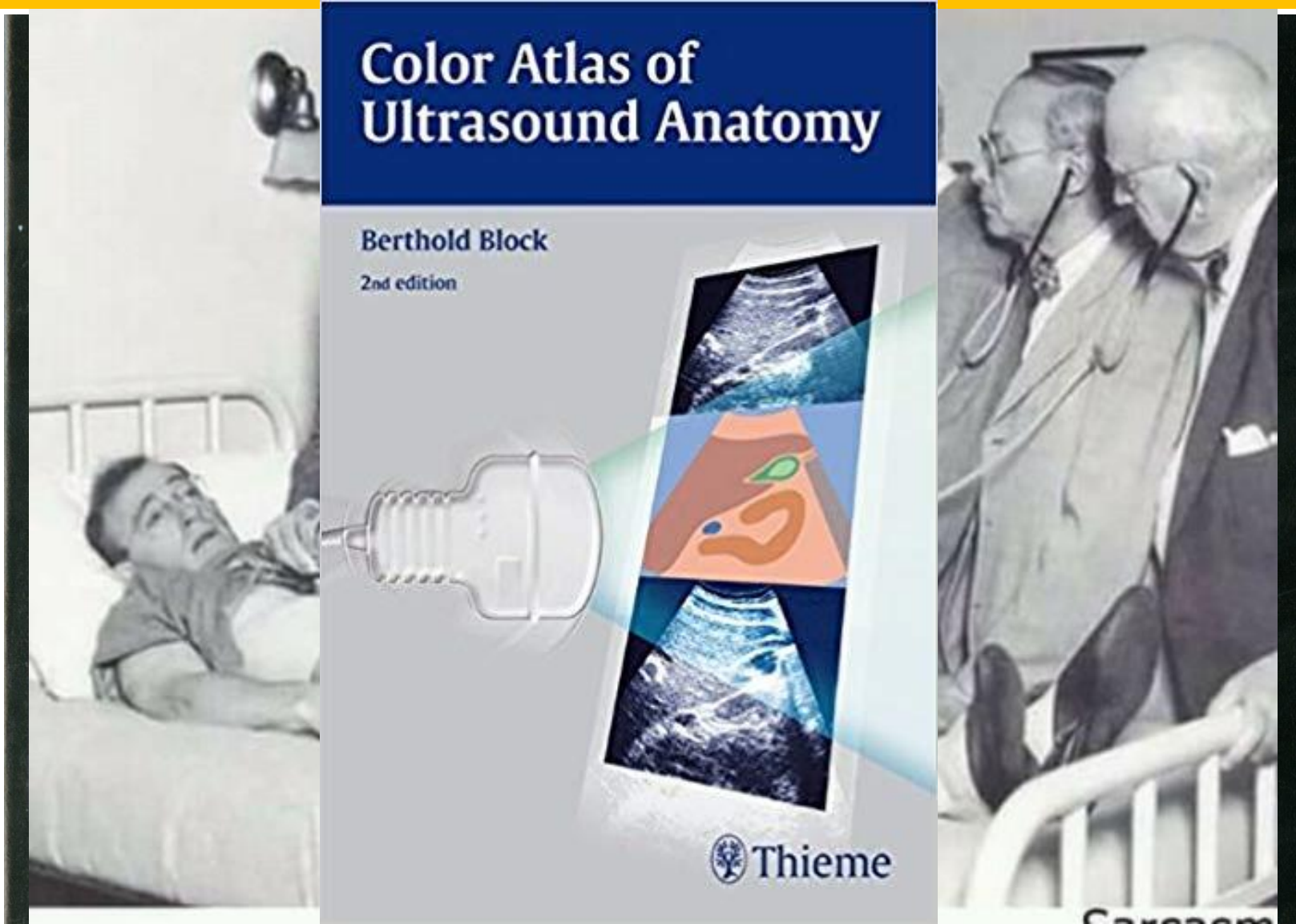
## Nové zboží, ERAS a STRACH

- „Nové“ hračky
- „Nové“ znalosti
- „Noví“ chirurgové
- ERAS
- „Noví“ anesteziologové
- STRACH

# Nové hračky



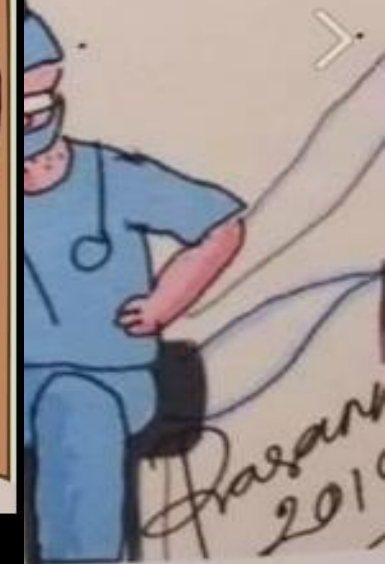# Nové znalosti?



Where is the vic  
the subcutane



got  
ready.



RAQ ASA IV



# ERAS – pacient či ekonomika ?

Day Surgery Unit

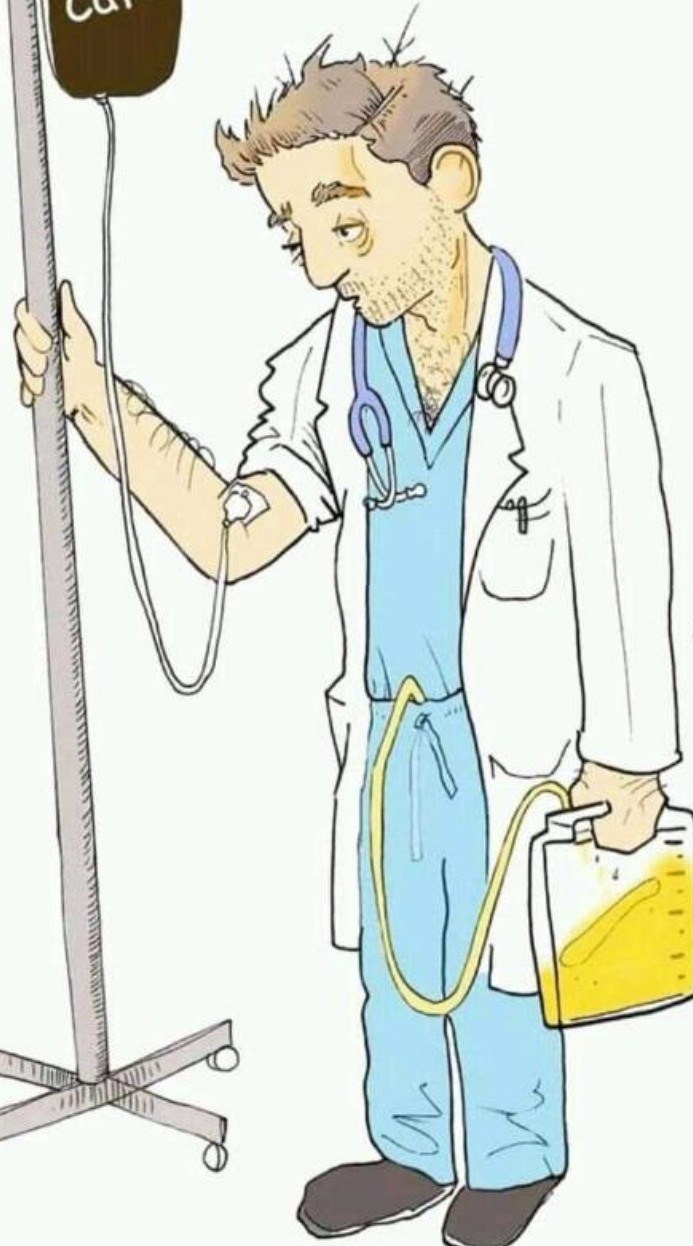
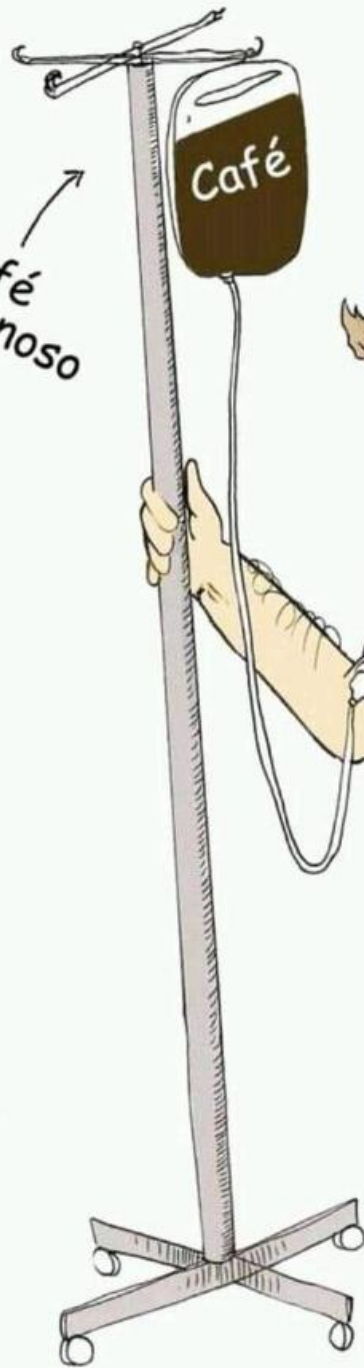
is on the 4 th floor.

There is no lift. Use stairs.

If you cannot make it to 4th floor  
you are not fit for day surgery and  
please contact ext 446 5745

Anestesiólogo  
de guardia

Café  
intravenoso



Sonda de  
Foley

WHERE EV

RDAY, BUT

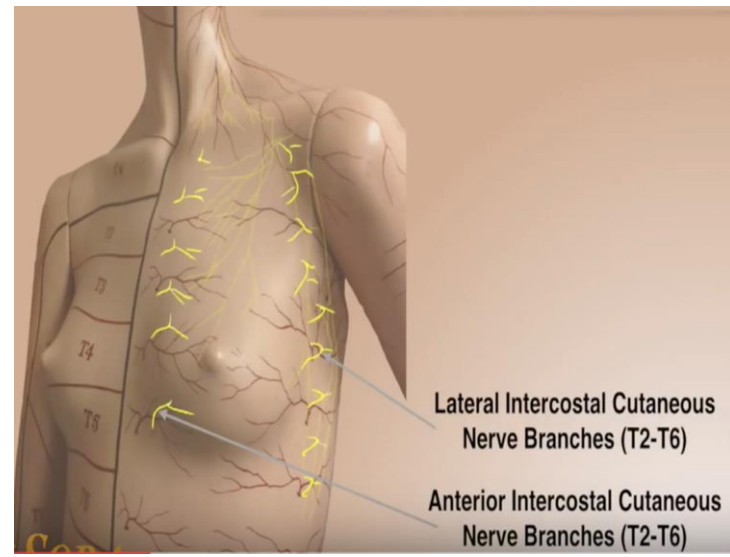
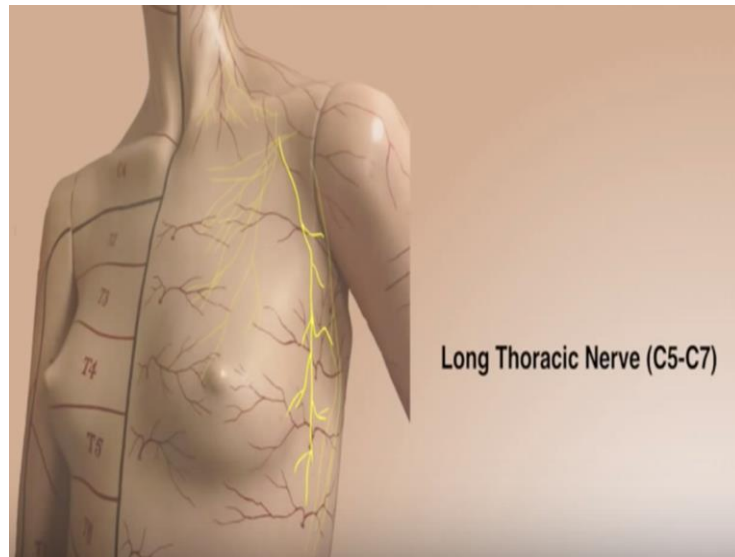
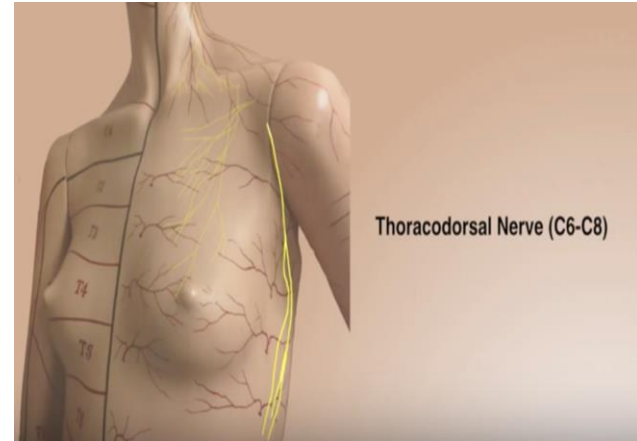
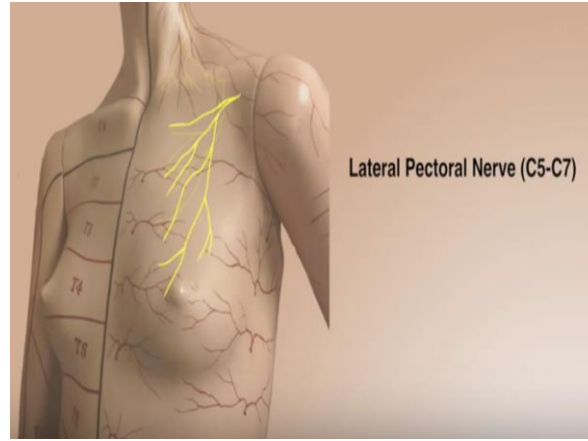
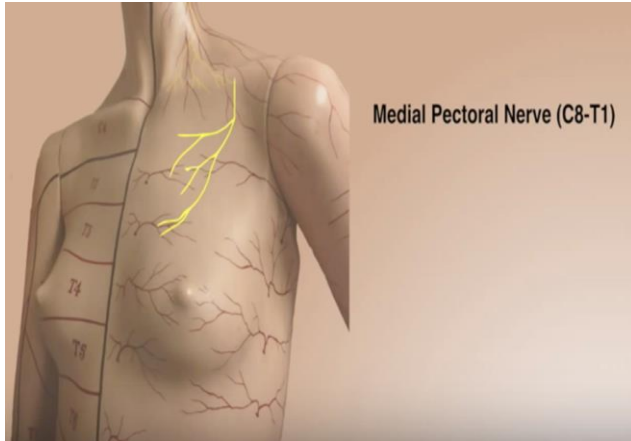
**IF I COLLAPSE AT WORK  
HERE IS A LIST OF  
DOCTORS THAT I DON'T  
WANT WORKING ON ME**

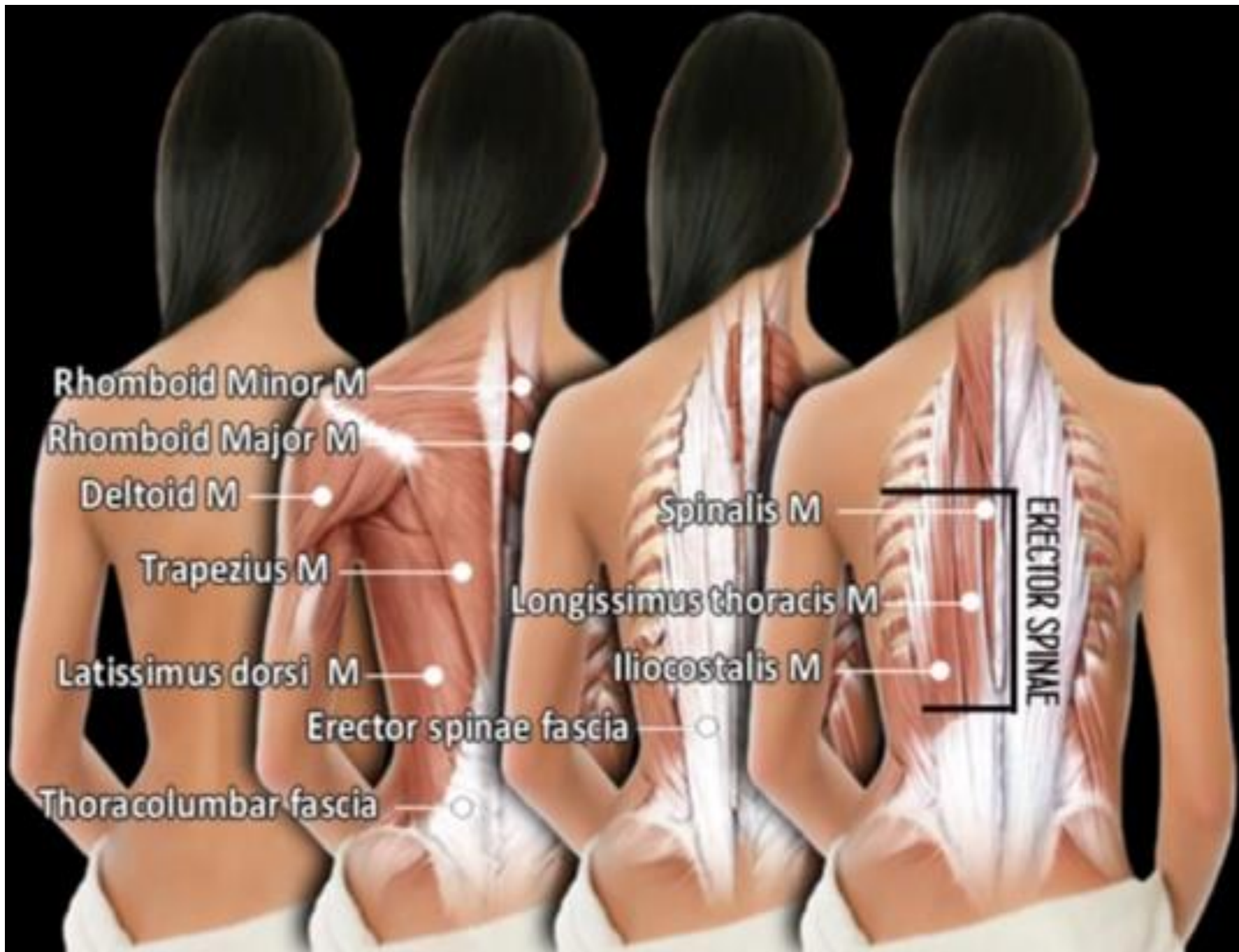

# Hrudní stěna

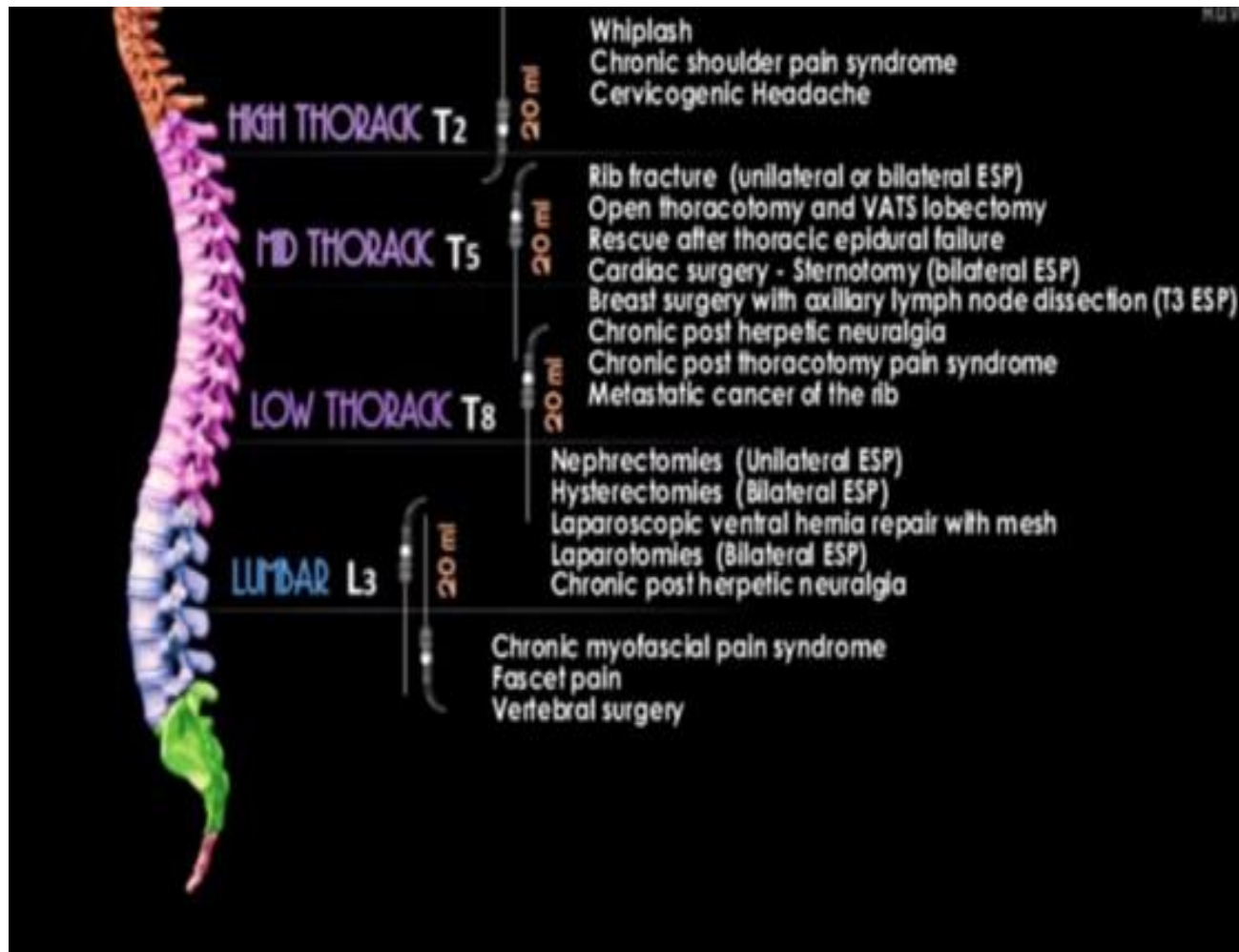


# PECS family & SAP

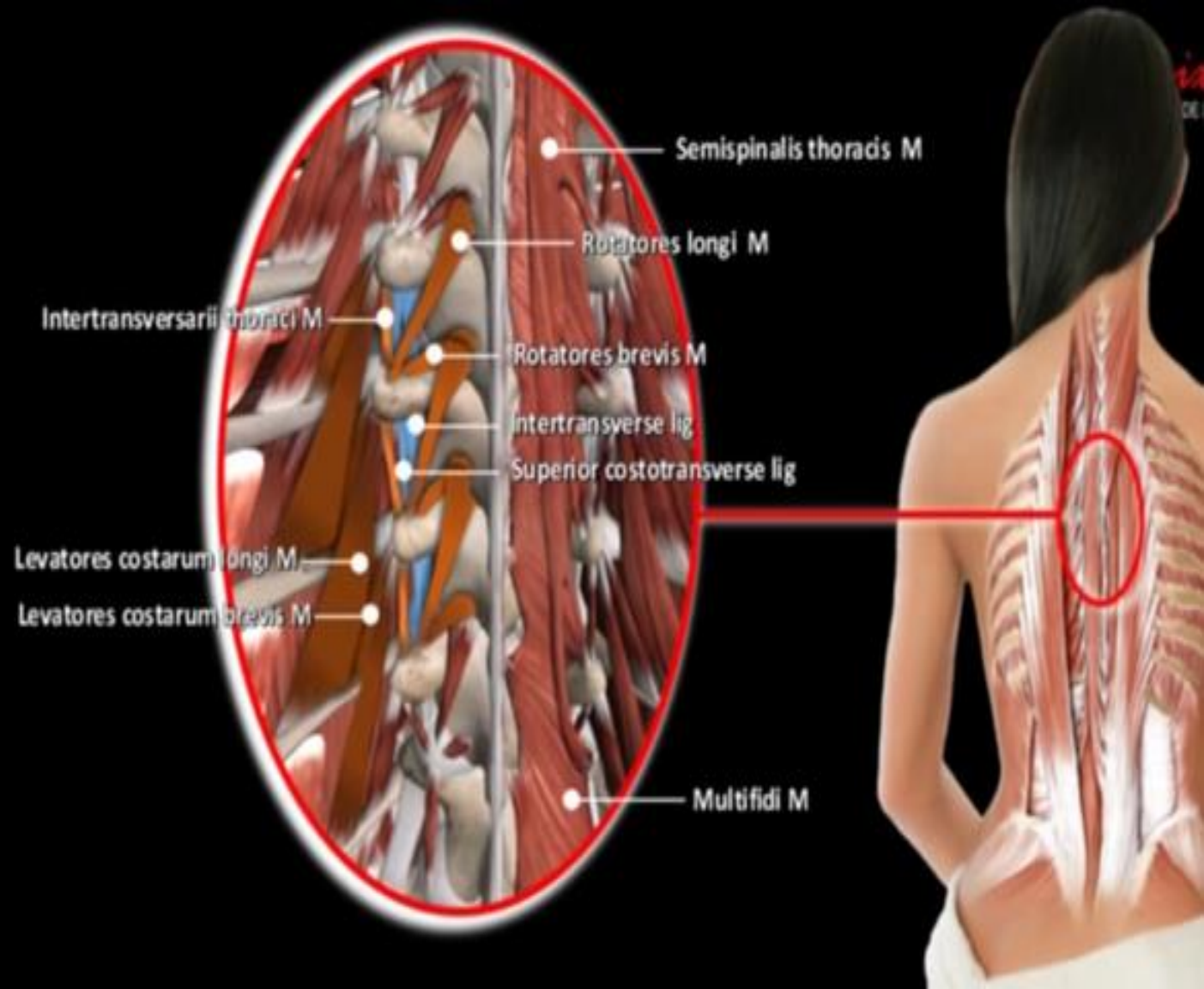




# Různé úrovně, šířka indikací?

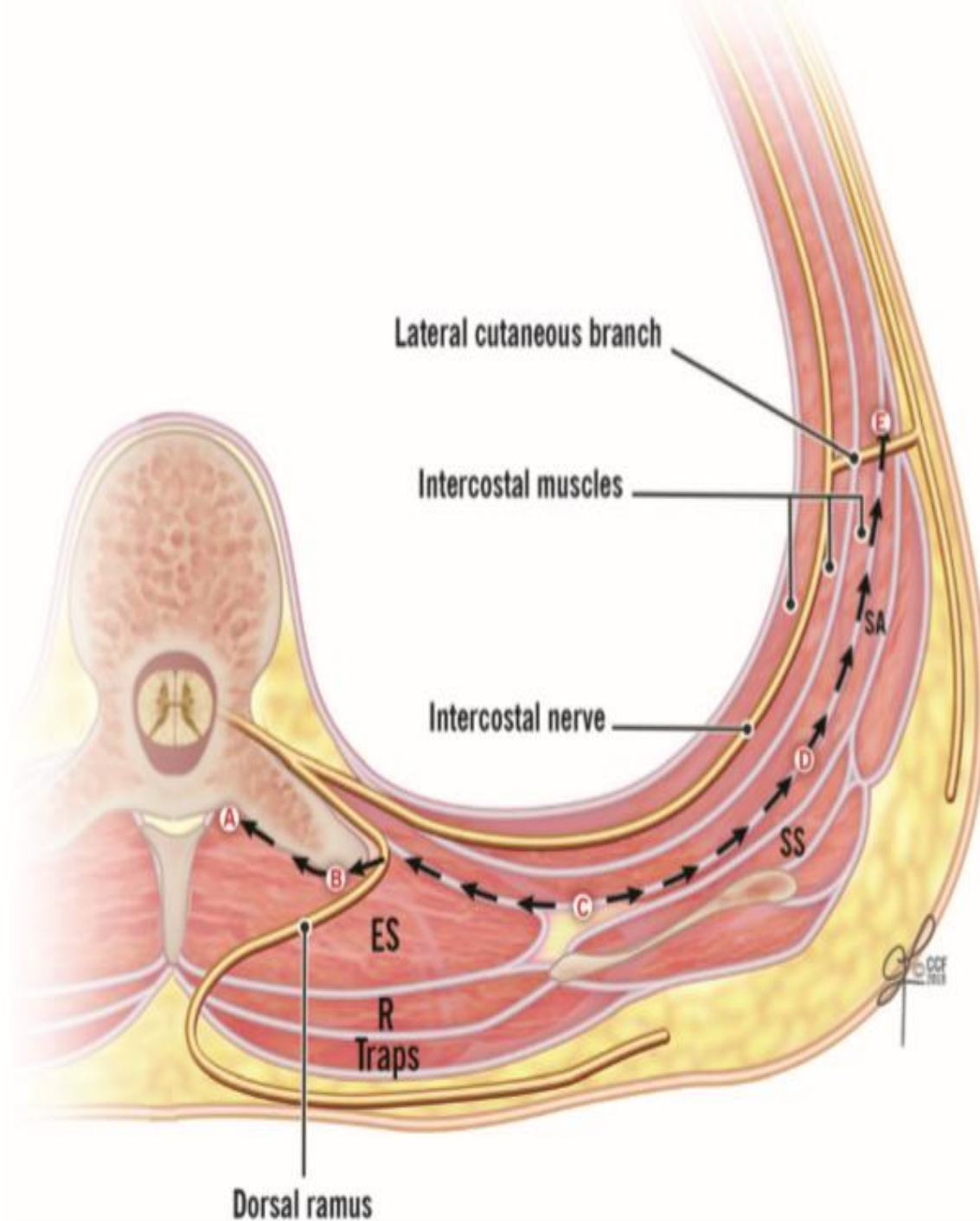


# Intertransverse connective tissue complex





Blokády  
hrudní  
stěny –  
zadní  
přístupy

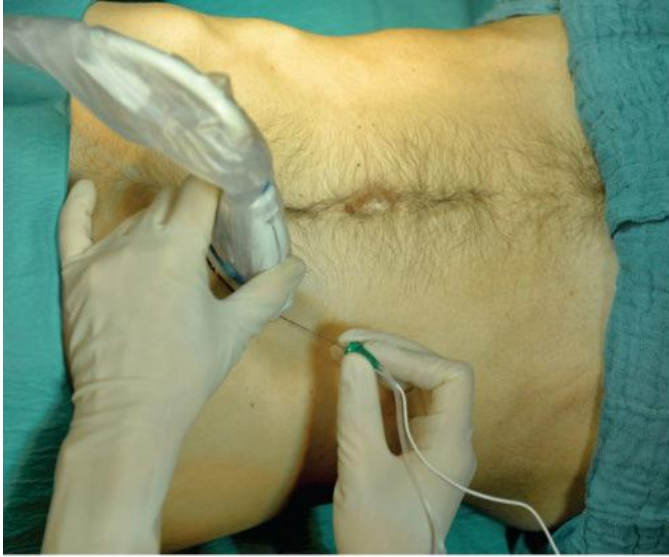

# Břišní stěna

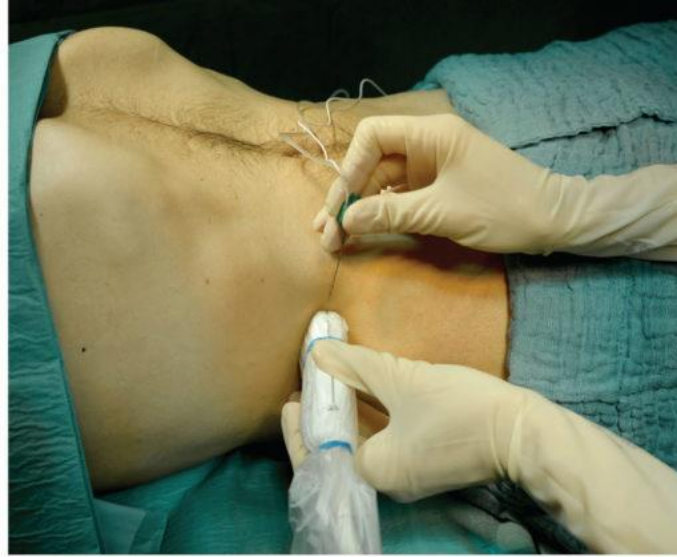Good Luck Block



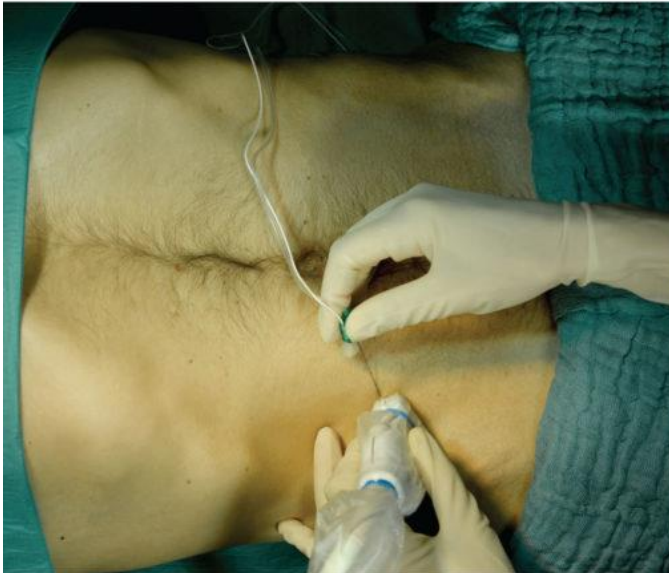# TAP approaches - summary



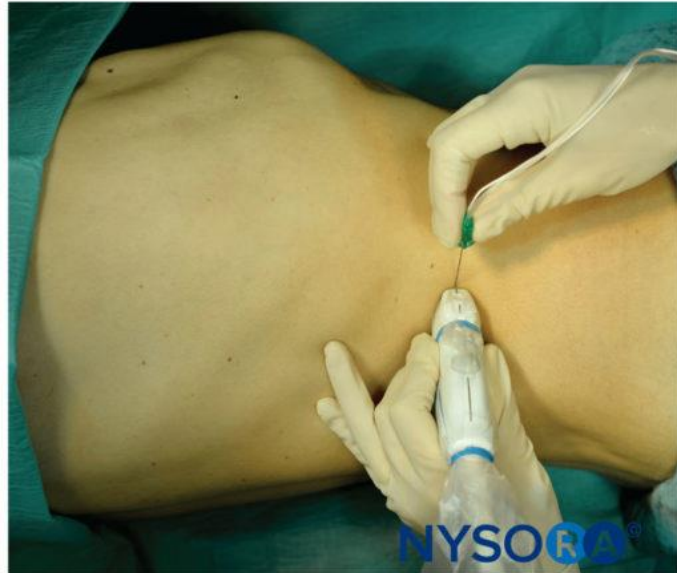A



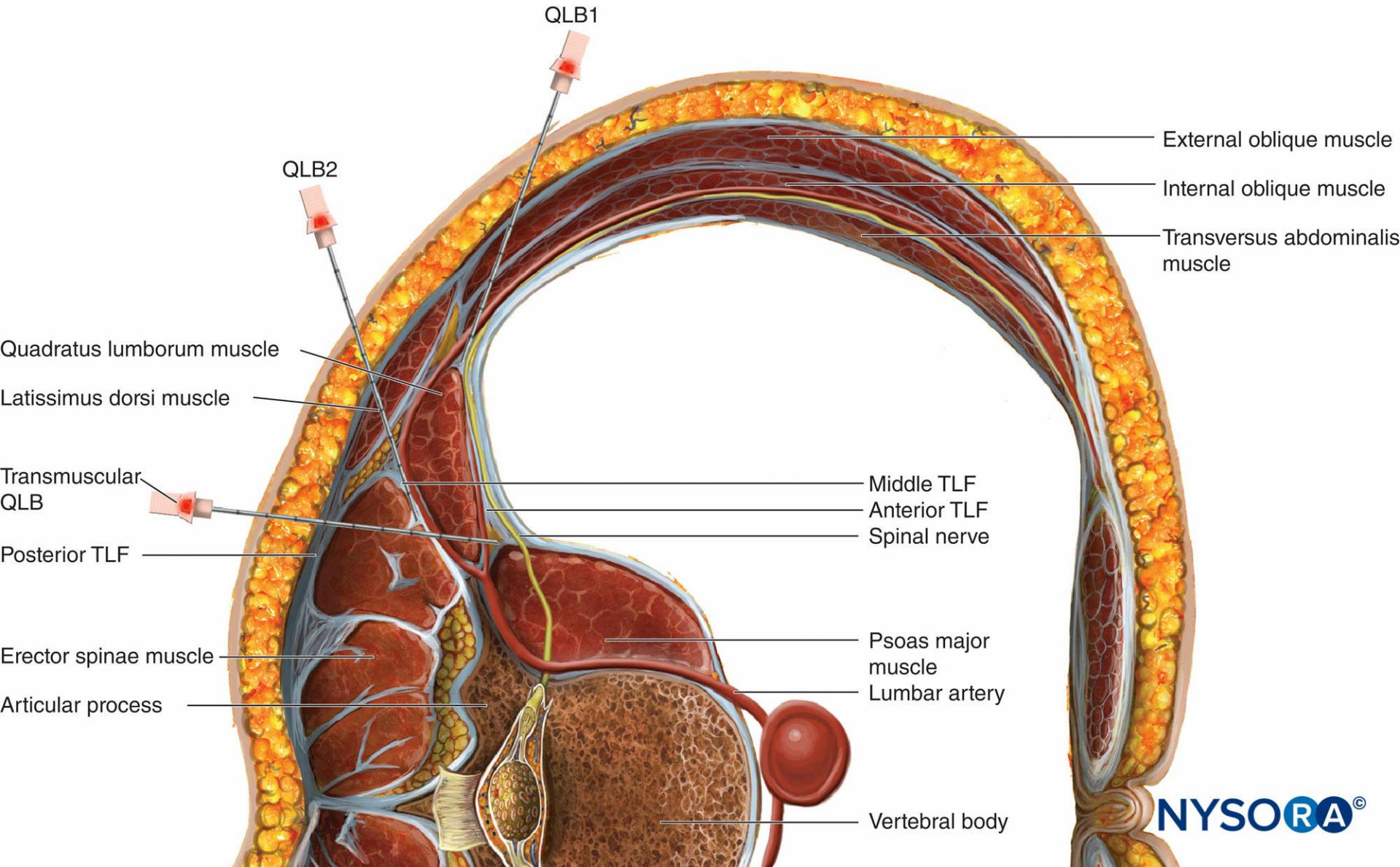
B

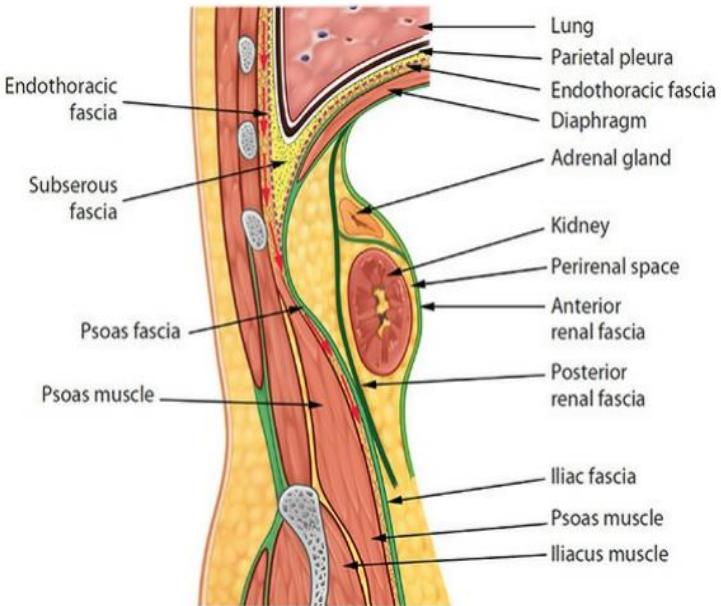
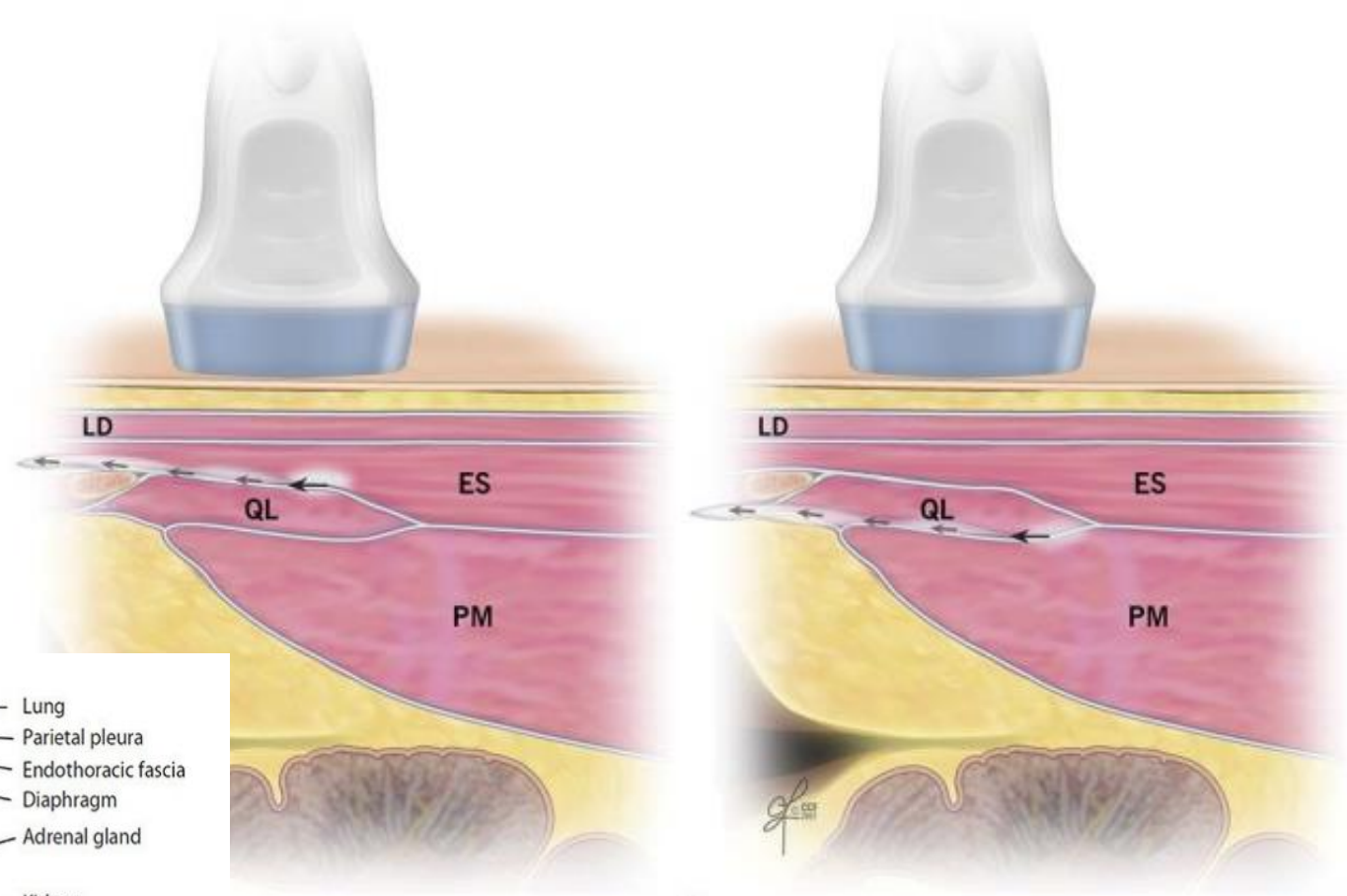


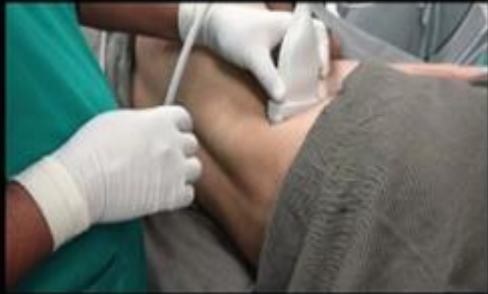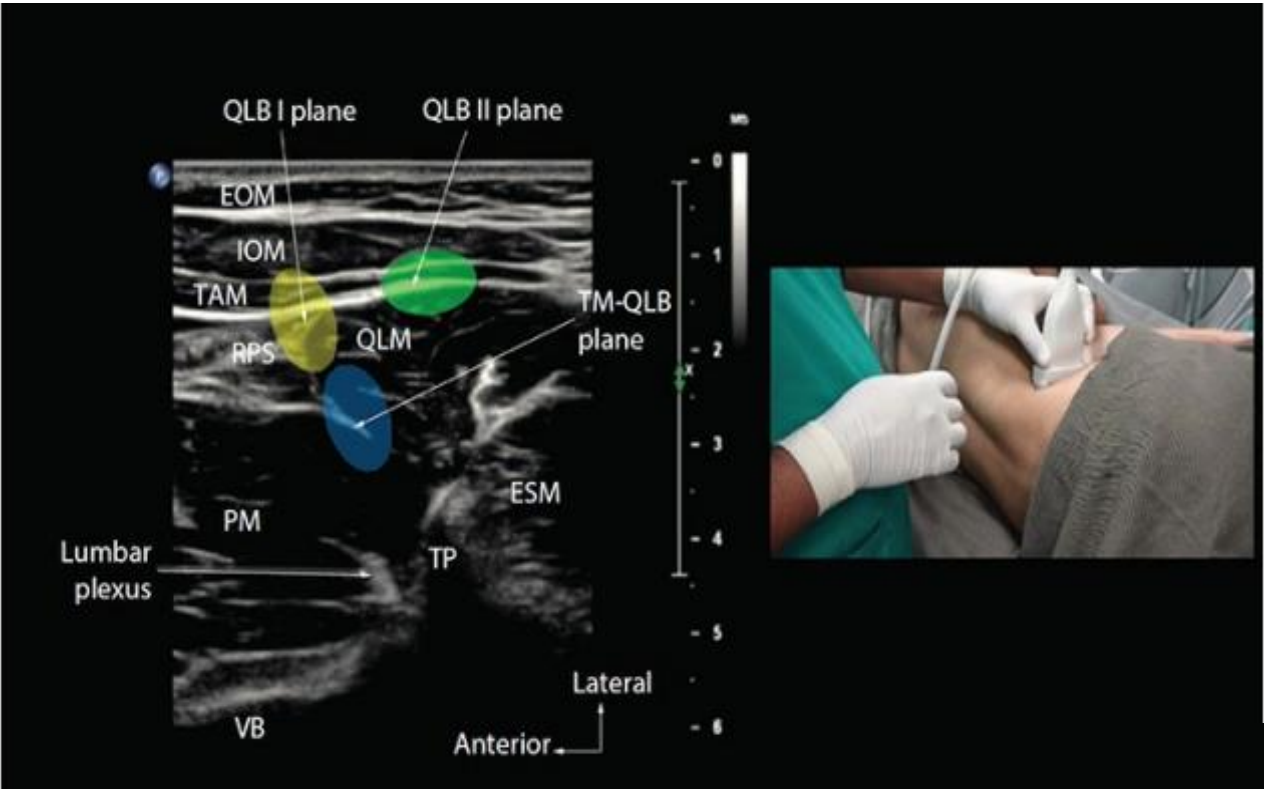
C



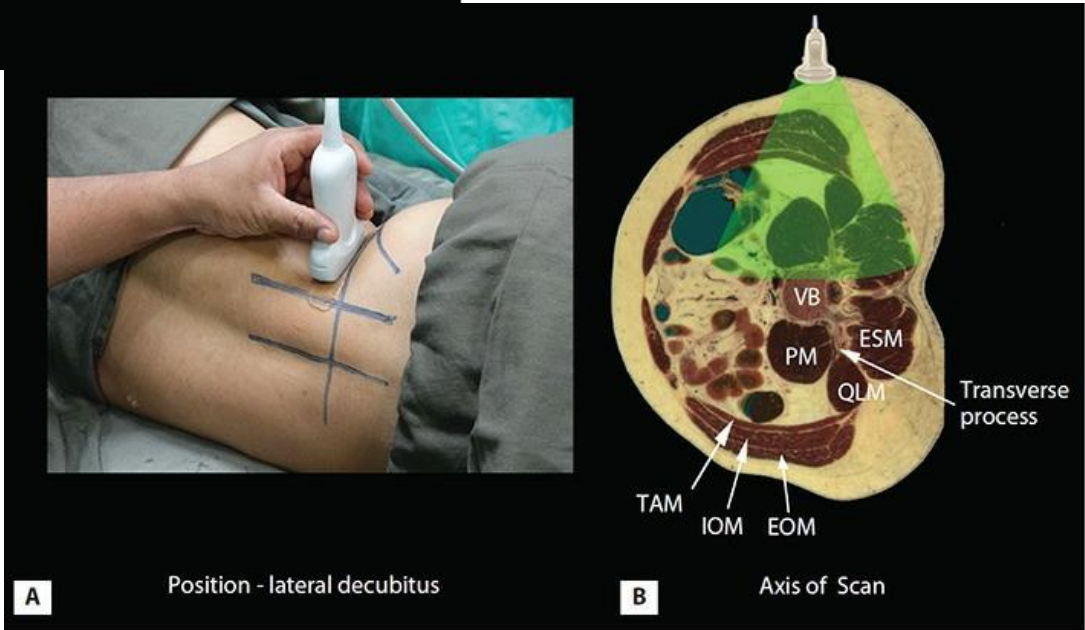
D





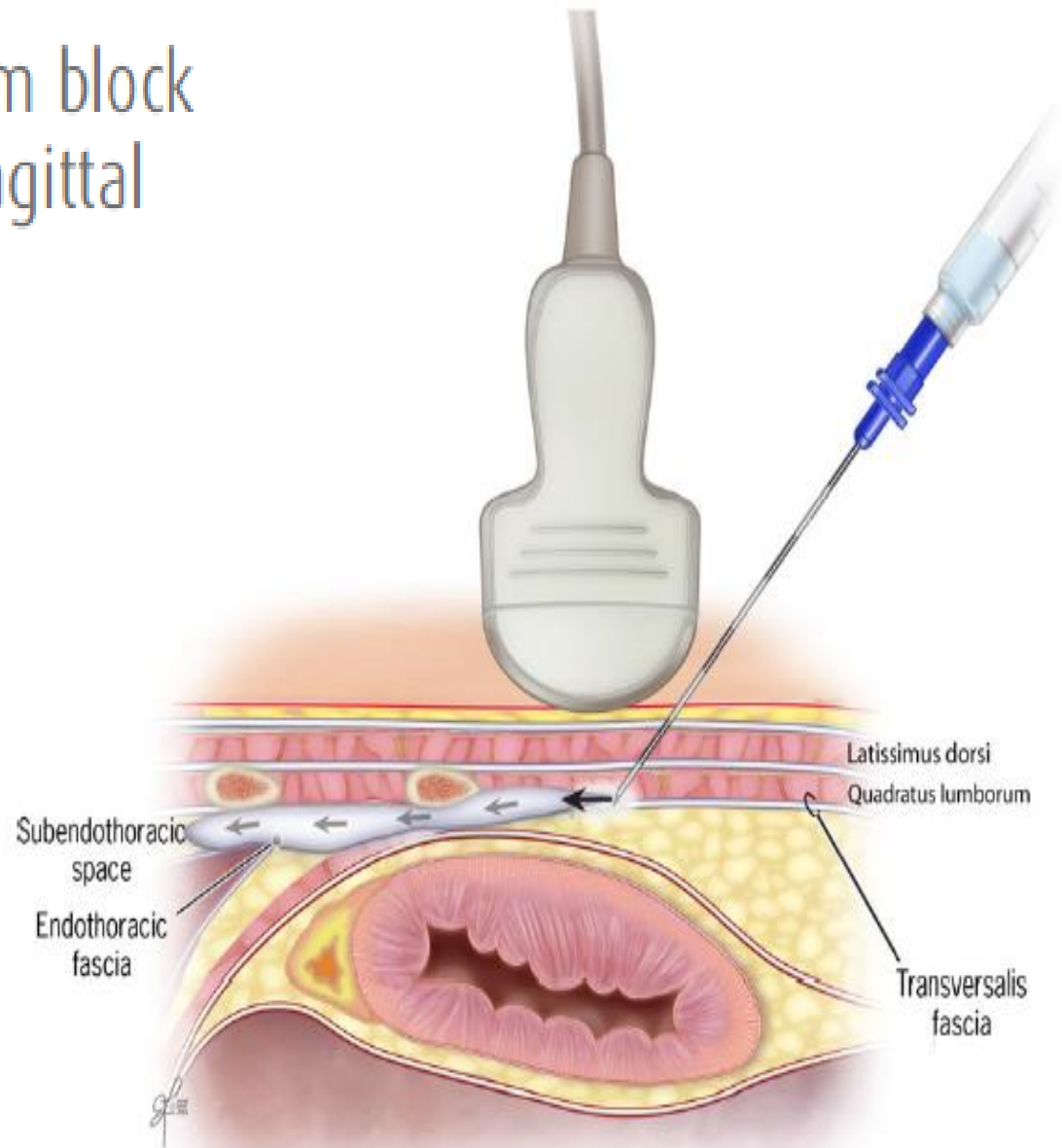


**Shamrock view**



# Quadratus lumborum block with paramedian sagittal oblique (subcostal) approach

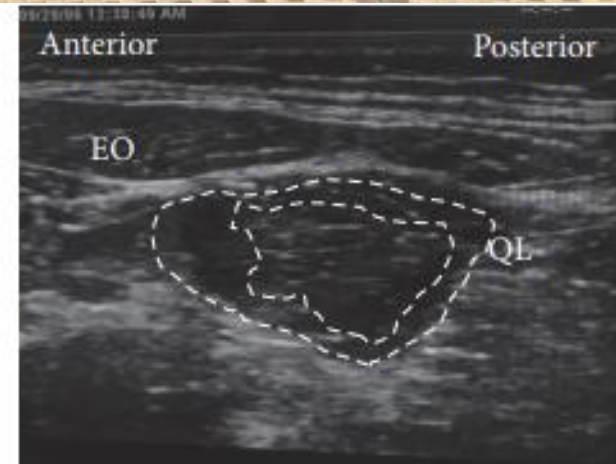
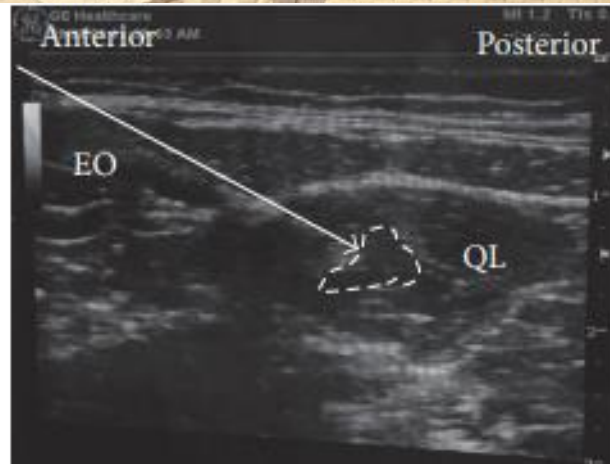
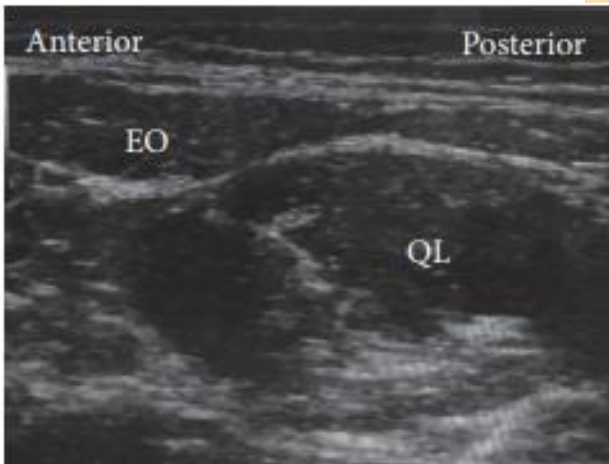
Anaesthesia 2016, 71, 232-244



H. Elsharkawy  
Cleveland Clinic,  
Cleveland, OH, USA  
Email: [elsharh@ccf.org](mailto:elsharh@ccf.org)

# QLB intramuscular

Morouchi et.al.





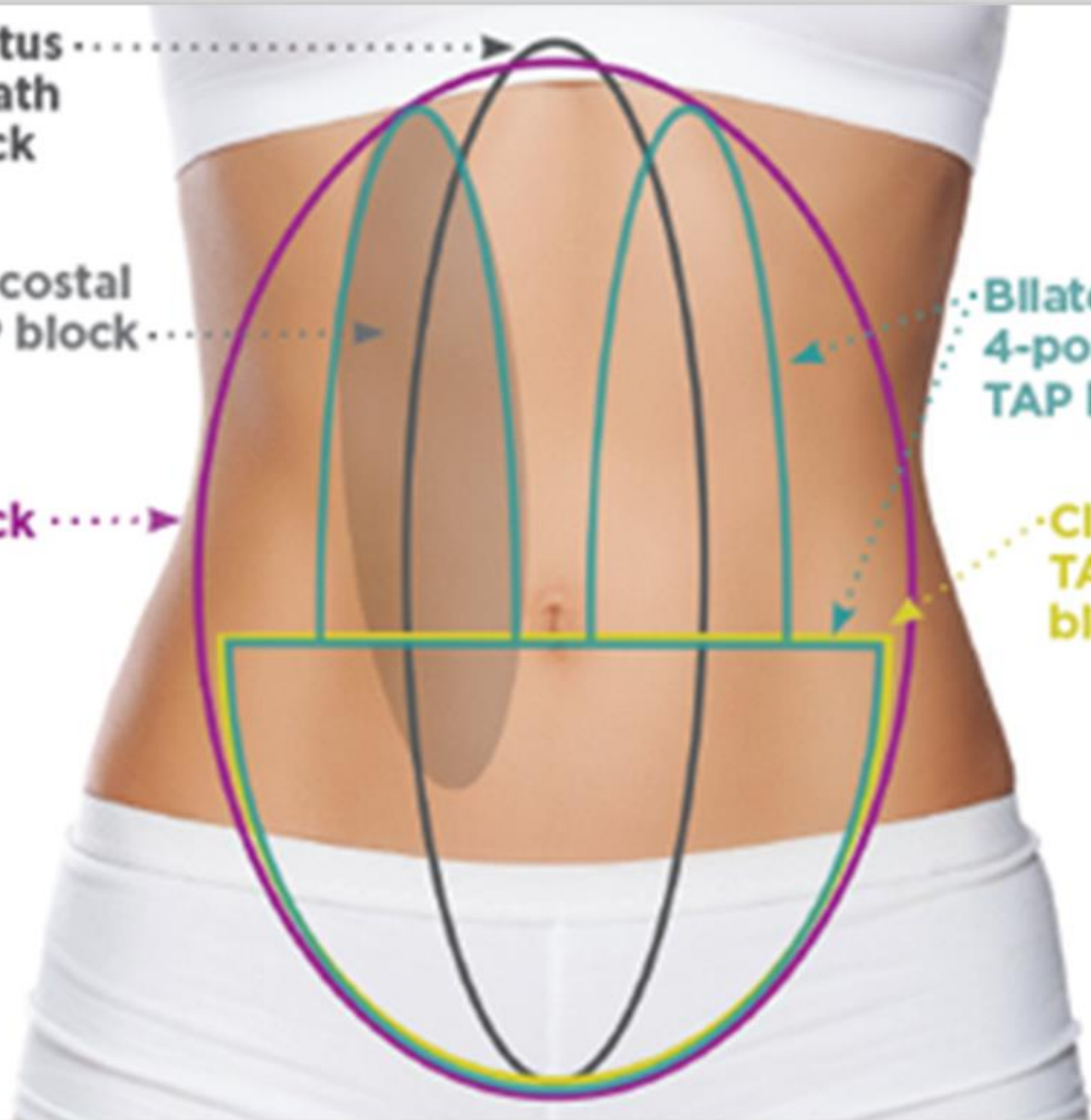
**Rectus sheath block**

**Subcostal TAP block**

**QL block**

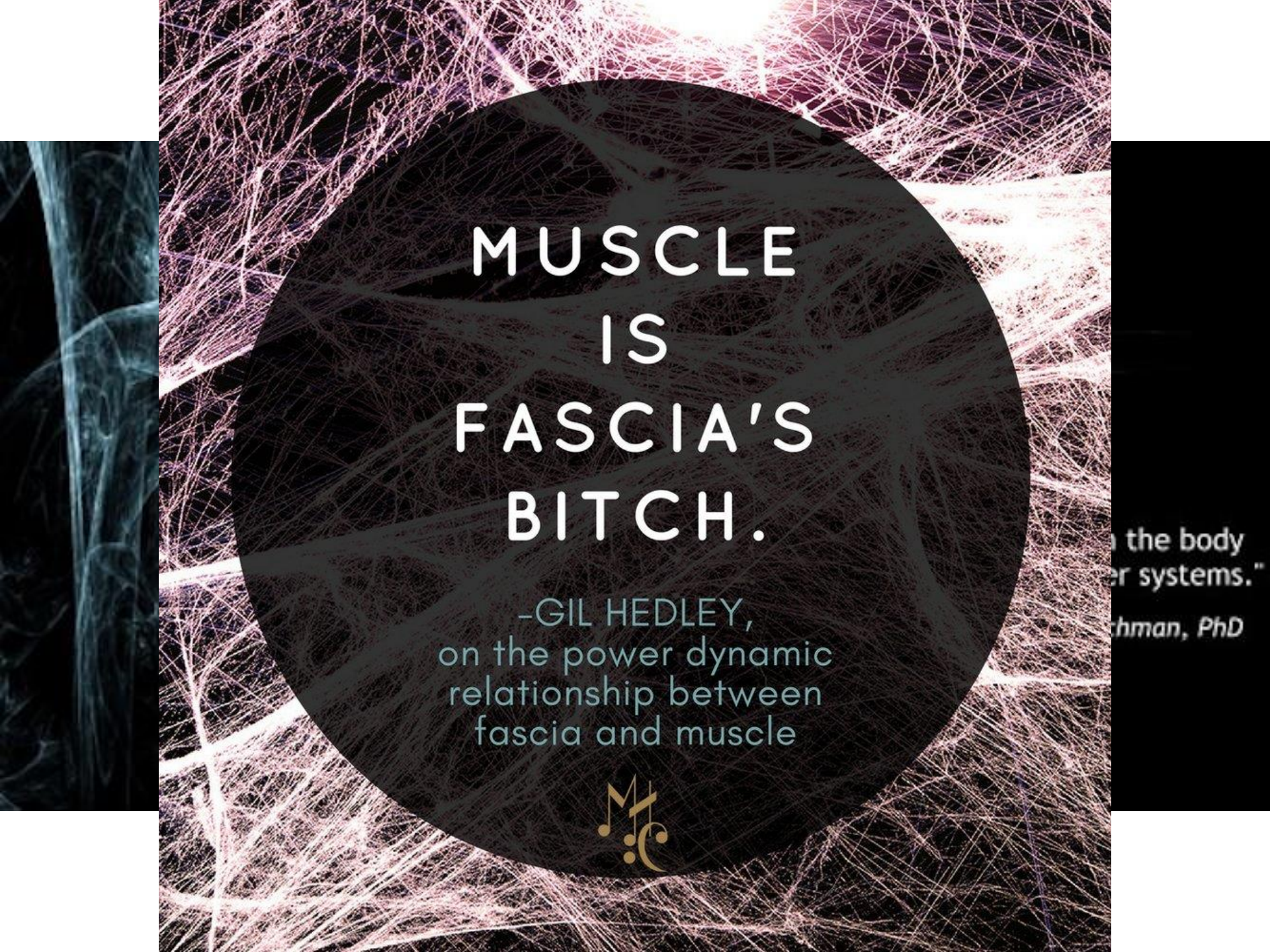
**Bilateral 4-point TAP block**

**Classic TAP block**



# Takže co nám nové blokády trupu přinesli?

- **Poznání**, že svět se mění a my musíme reagovat a rozvíjet se, ne však se pasivně přizpůsobit
- **Možnosti** ušít konkrétnímu pacientovi, v konkrétní situaci, ke konkrétnímu výkonu to nejlepší a nejbezpečnější sako.
- **Otázky**, jak skutečně tyto blokády fungují? A pro koho a kdy jsou vhodné? Jakou roli mají fascie v genezi bolesti, jak je možné interpretovat studie o šíření LA na kadaverech?



MUSCLE  
IS  
FASCIA'S  
BITCH.

-GIL HEDLEY,  
on the power dynamic  
relationship between  
fascia and muscle



the body  
er systems."  
hman, PhD